

Jaksokirja - oppimistavoitteet

- Tunnistaa motoristen häiriöiden eri komponentit (jännevenytysheijasteet, lihasheikkous, Babinskin merkki, lihasatrofia, tonus, koordinaatio, ataksia, vapina, pakkoliikkeet)
- Erottaa kliinisen tutkimuksen perusteella ylemmän ja alemman motoneuronin häiriön
- Tietää spastisuuden ja rigiditeetin hoitoperiaatteet

Punainen = hallitse, osaa käyttää tai soveltaa

Sininen = tiedä, tunnista, ymmärrä

Vihreä = erityisosaamista, hyödyllistä neurologiasta kiinnostuneille

Jaksokirja - oppimistavoitteet

- Osaa paikallistaa tuntepuutoksen perifeerisen hermon, hermojuuren, selkäytimen tai aivojen tasolle
- Tunnistaa tuntehäiriöiden eri komponentit (kosketus-, kipu-, lämpö-, asento- ja värinätunnon puutos, muuntunut tuntoaistimus)

Punainen = hallitse, osaa käyttää tai soveltaa

Sininen = tiedä, tunnista, ymmärrä

Vihreä = erityisosaamista, hyödyllistä neurologiasta kiinnostuneille

Oikean isovarpaan tunnottomuus, joka päkiän, jalkapohjan ja kantapään kautta edennyt proksimaalisuuntaan (6 kk)

Vasen jalkaterä alkanut lepsua ja muutaman viikon ajan joutunut nostelemaan vasenta alaraajaa esim. vaatteita pukiessaan (2 kk)



Jalkapohja arasti ja oikean polven tasalla jatkuva polttava/pistävä tuntemus; tunne levinnyt myöhemmin koko alaraajaan (2 kk)

Oikeassa alaraajassa levottomuuden tunnetta, ja sitä on joutunut liikuttelemaan jatkuvasti

3 viikon aikana oirekuva selkeästi pahentunut, tullut tarve kiirehtiä vessaan

4 kuukautta

2 kuukautta



Terveyskeskus: Dg: levottomat jalat, TH: **Pramipeksoli**
Ortopedi: ei TULES-peräistä syytä oireisiin

Neurologi: vasen pohje ohuempi, kosketus ja terävätunto alentunut oikealla varpaista hieman navan yläpuolelle, KPK kömpelö oikealla, Romberg kaataa oikealle, Babinski +/+, lähete neurologian päivystyspoliklinikalle

63-v nainen, Menieren tauti, polviartroosi

Selkäkipuja (2 v)

Muutaman vuoden ajan oikean jalan pistelyä ja särkyä,
parin vuoden ajan samantapaista oiretta myös vasemmassa jalassa

Särky alkaa iltapäivällä, pahenee iltaa kohti niin, että se alkaa haitata nukkumista.

Kivun pahentuessa jalat tuntuvat levottomilta.

Kävely helpottaa kipua, potilas kykenee kävelemään tunnin yhteen menoon

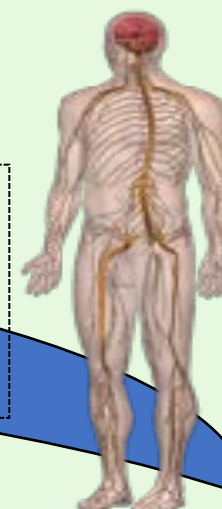

Eturauhasleikkaus

2 vuotta

1 vuosi

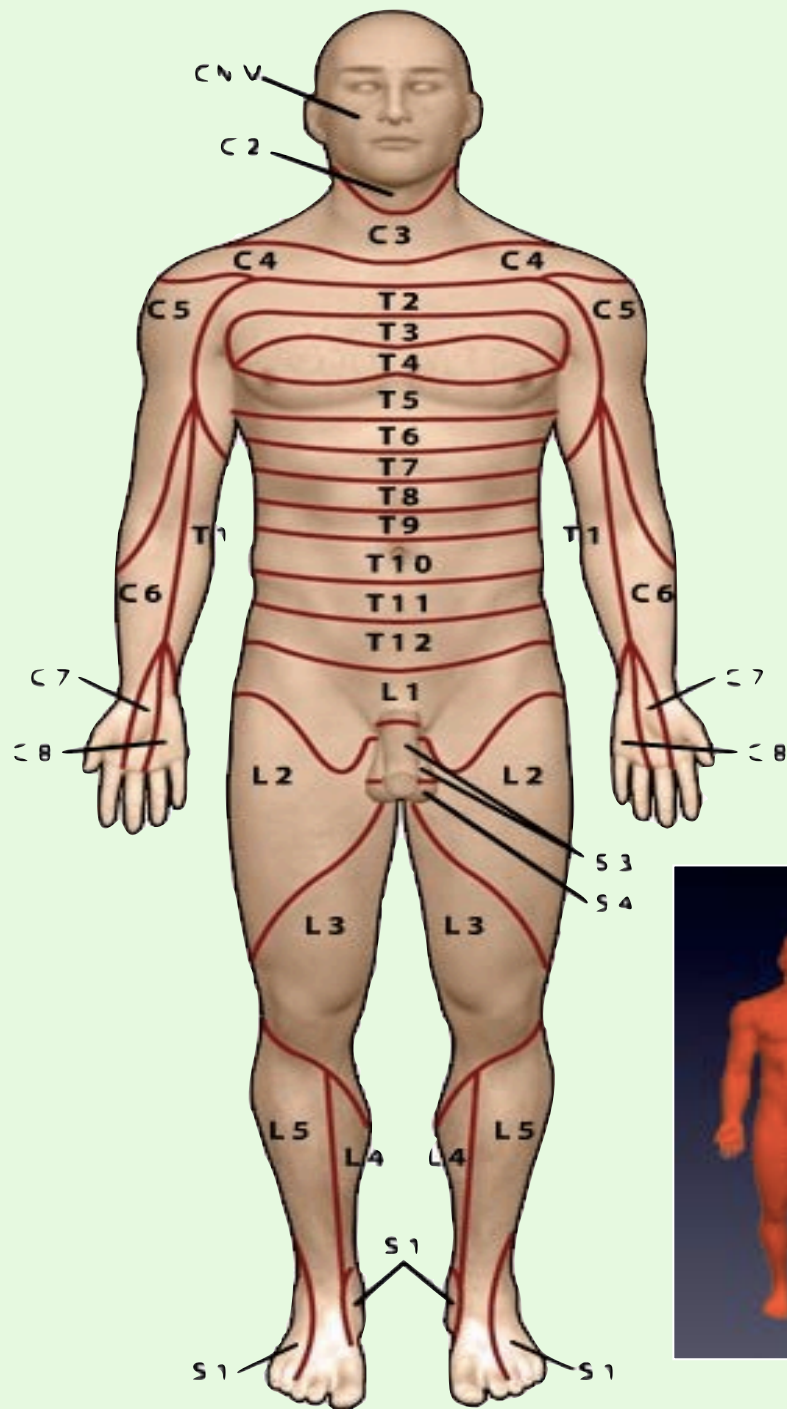
ENMG
Elektro-neuro-
myogرافia



Tramadoli, tsopikloni

Ihon kosketustunto yläraajoissa normaali, symmetrinen, jalkaterissä lievästi alentunut. Ei allodyniam. Värinätunto vaimentunut patellatasolla, malleolitasolla puuttuu. Ei selkeätä tuntorajaa. Yläraajojen jänneheijasteet keskivilkkaat, symmetriset, alaraajoissa patella- ja akillesheijasteet puuttuvat molemmin puolin.

74-v eläkkeellä oleva maanviljelijä, suonikohjut+nivustyrä operoitu



Dermatomikartta auttaa päättämään minkä hermojuuren alueella oireen alkuperä on.

Tapaus 3

