

Tasapainoelin sisäkorvassa

3 kaarikäytävää

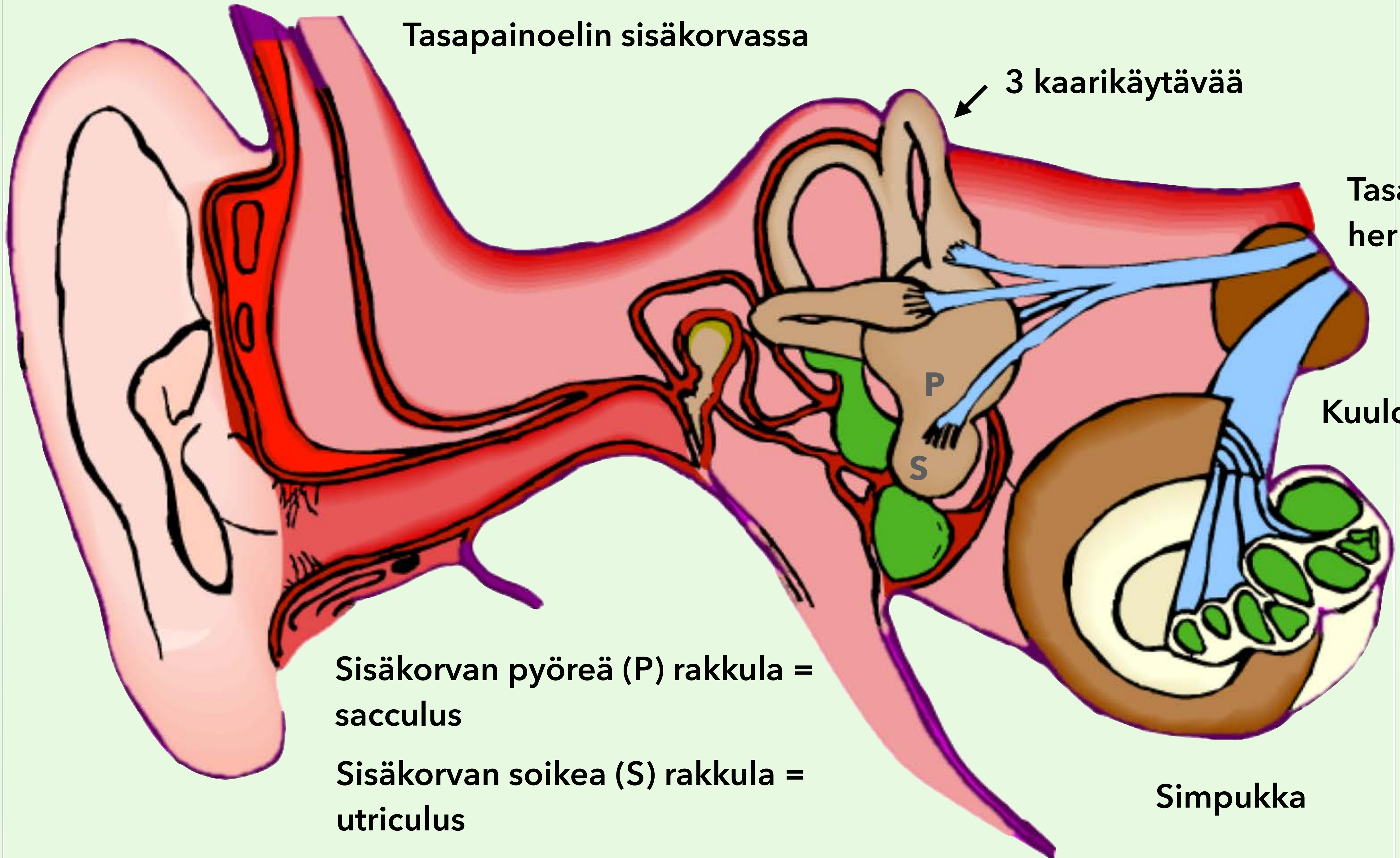
Tasapaino-hermo

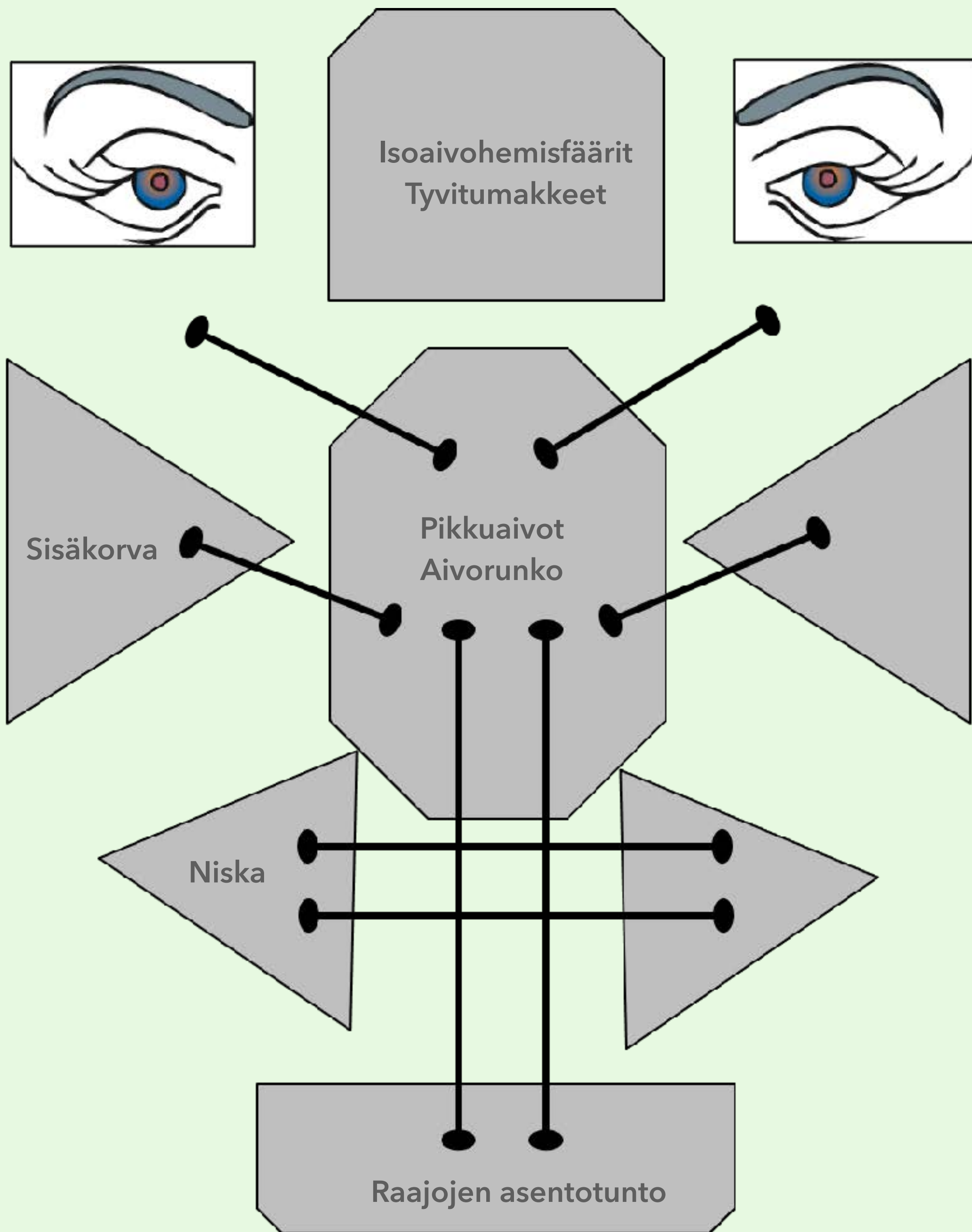
Kuulohermo

Sisäkorvan pyöreä (P) rakkula =
sacculus

Sisäkorvan soikea (S) rakkula =
utricle

Simpukka

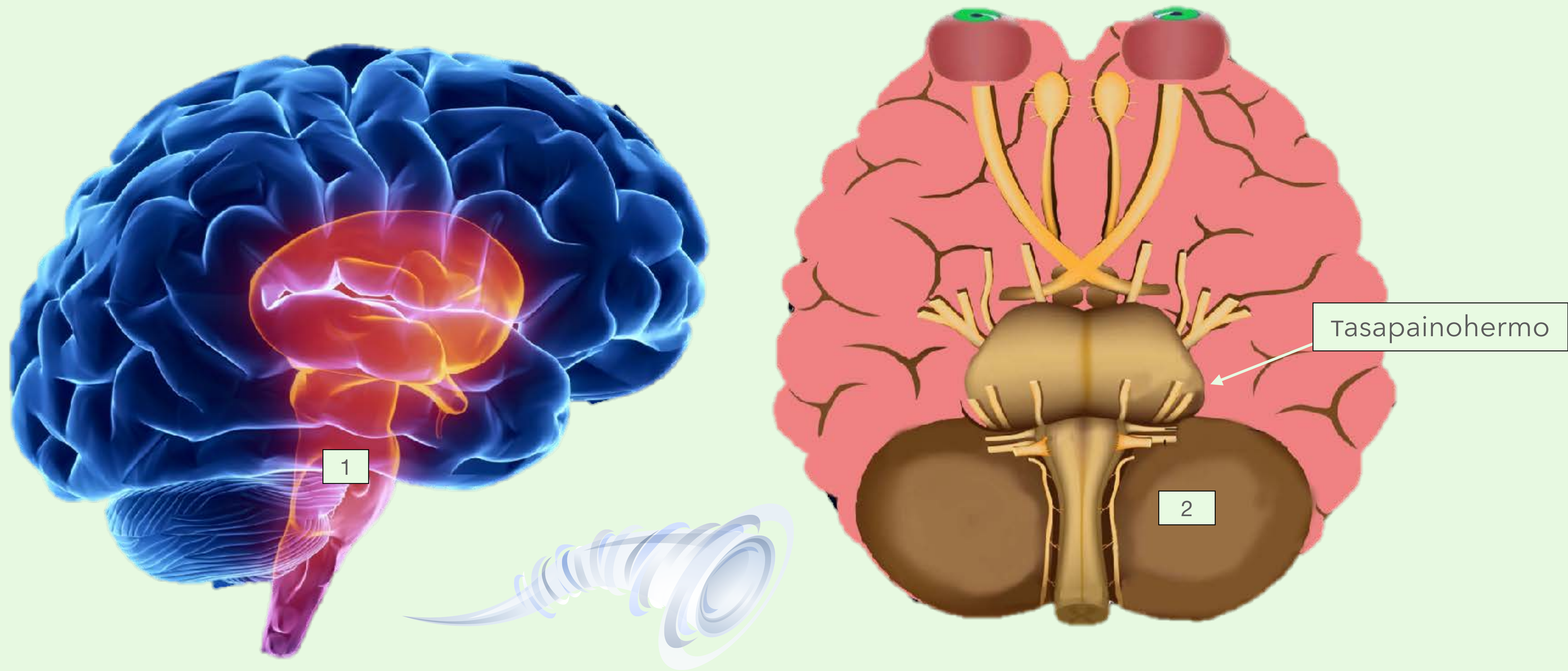




Asentotunto vie viestin raajojen ja kehon asennosta pitkiä ratoja pitkin aivorunkoon, pikkuaivoihin ja edelleen muualle keskushermostoon - motorinen järjestelmä (pyramidirata, tyvitumakkeet, pikkuaivot) huolehtii asianmukaisista korjausliikkeistä



Selkäytimen asentotuntoa tutkitaan Rombergin kokeella. Asentotuntovaurioissa tasapainohäiriö korostuu pimeässä ja epätasaisella alustalla liikuttaessa

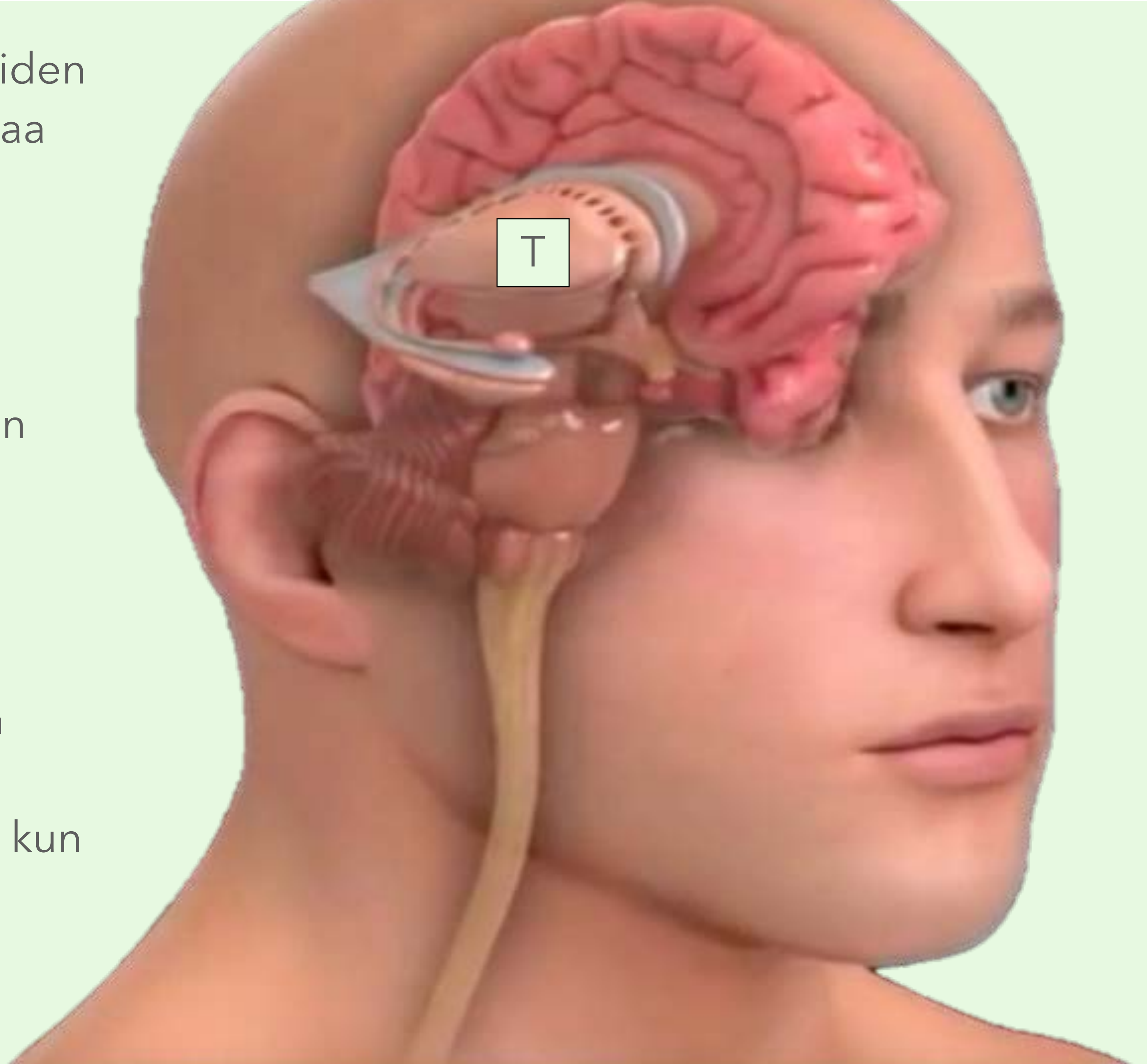


Aivorunko toimii koordinoivana keskuksena, jossa aistimukset sisäkorvan tasapainoelimestä, silmistä ja kehon asennosta yhdistetään, analysoidaan ja välitetään eteenpäin. Tunne ympäristön tai oman kehon pyörimisestä syntyy, jos informaatio tasapainoelimessä ei välity aivorunkoon (1) oikein tai jos aivorungossa tai pikkuaivoissa (2) on toimintahäiriö.

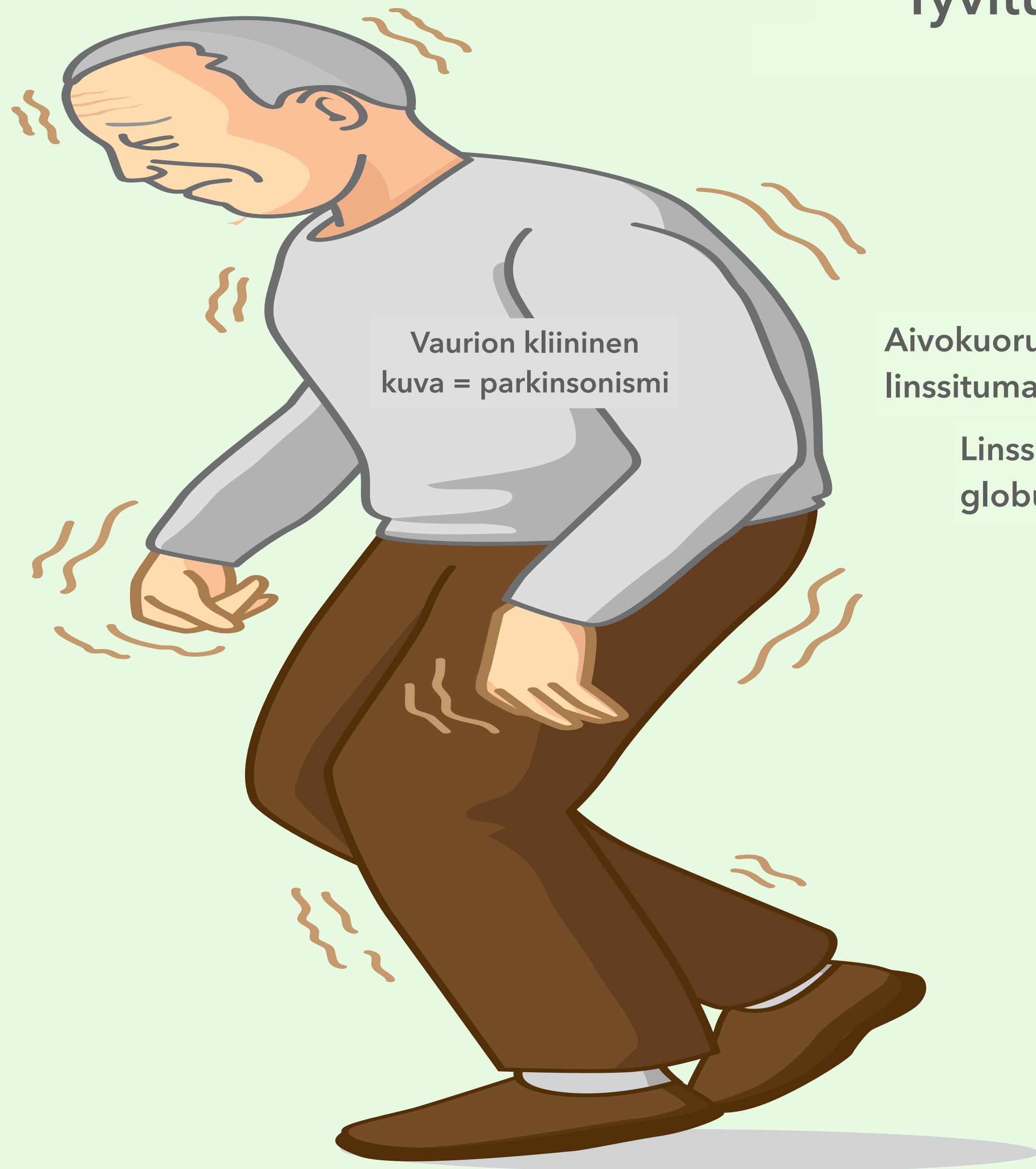Tyvitumakkeet (T) säätelevät liikkeiden automatiikkaa. Toimintahäiriö johtaa vapinaan, rigiditeettiin, liikkeiden hitauteen, vähenemiseen sekä tasapainohäiriöön

Tyvitumakevaurion muistisääntö on TRAP = Tremor, Rigidity, Akinesia, Postural instability

Rigiditeetti on liikehermoratojen häiriöstä aiheutuva lihasjänteiden kasvu. Se tuntuu mm. hammasratasmaisena vastuksena, kun yläraajaa taivutellaan



Tyvitumakkeet



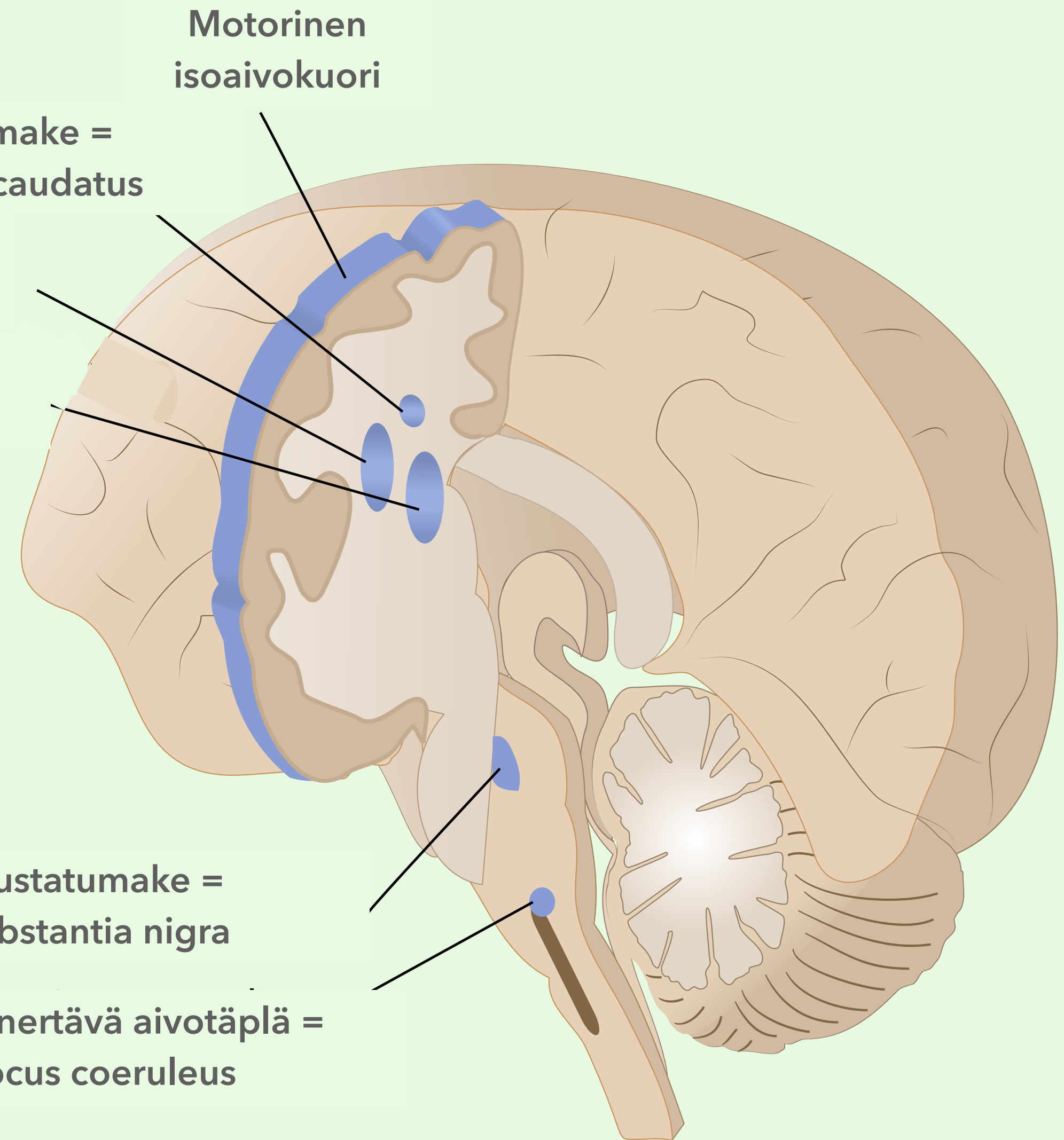
Aivokuorukka = putamen =
linssitumakkeen laitaosa

Linssitumakkeen pallo =
globus pallidus

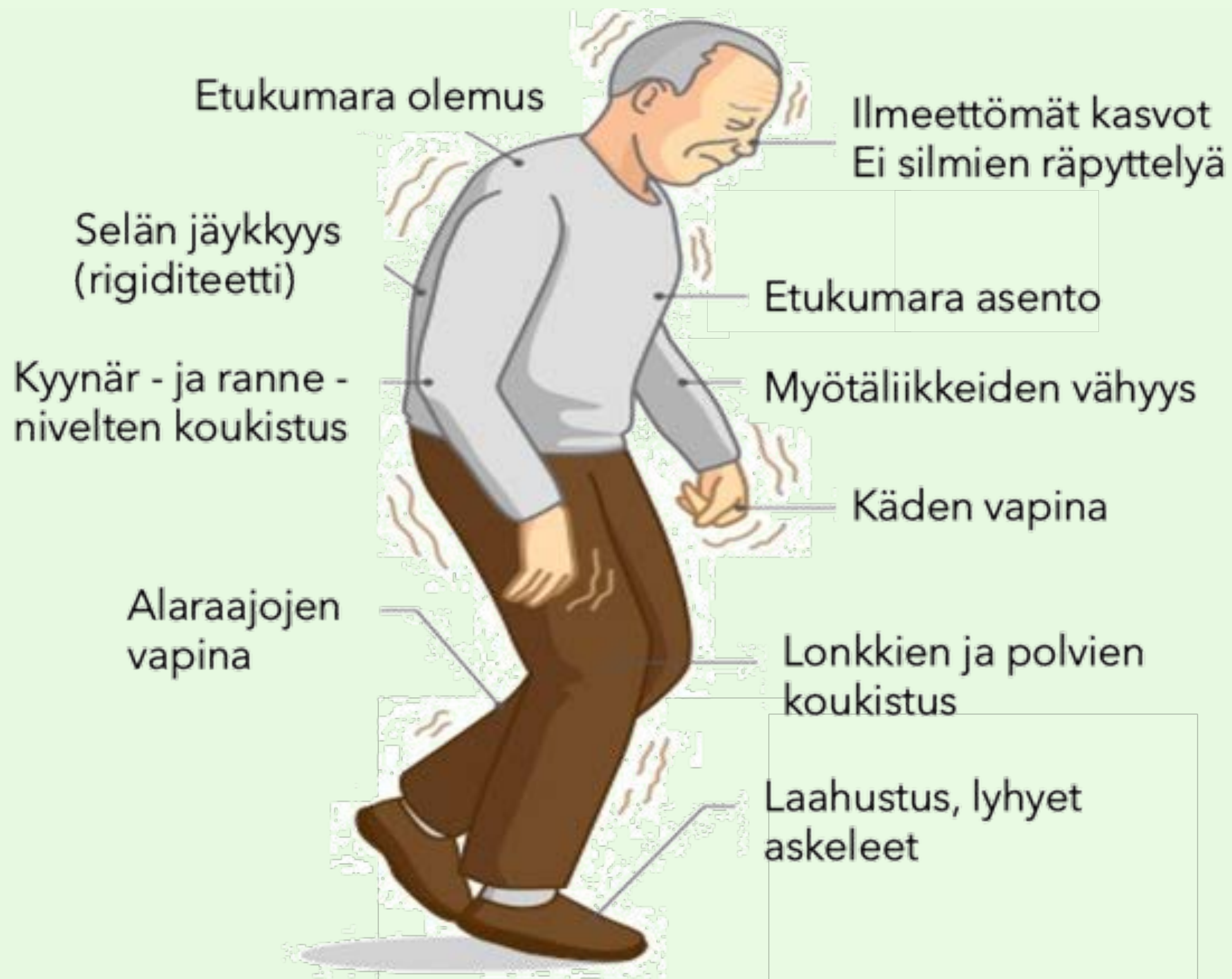Häntätumake =
nucleus caudatus

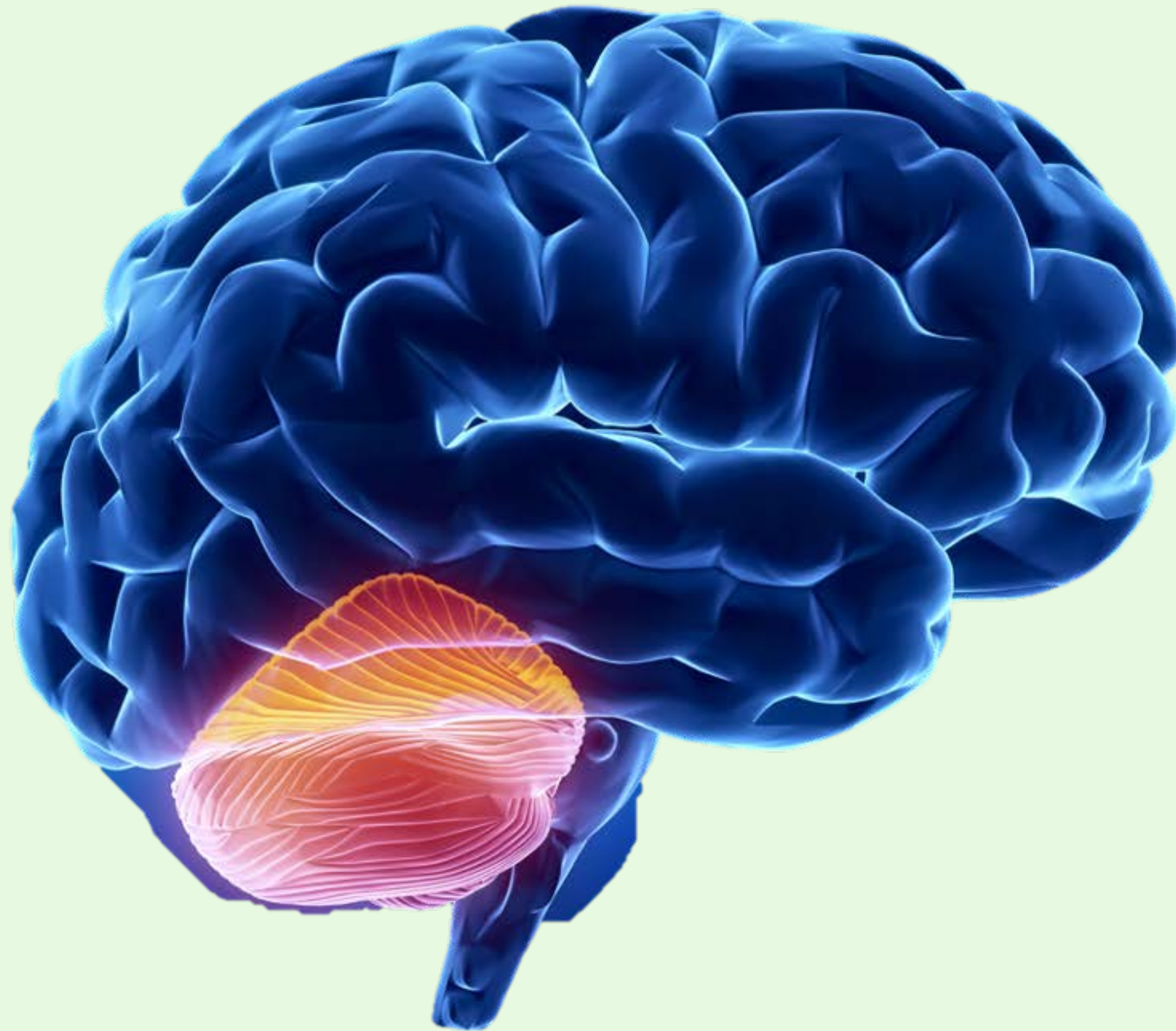Mustatumake =
substantia nigra

Sinertävä aivotäplä =
Locus coeruleus



Tyvitumakevaurion (Parkinsonin tauti) statuslöydöksiä





Pikkuaivot vastaavat liikkeiden tarkkuudesta

Ne koordinoivat. tasapainoelimestä, asentotuntoradoista ja silmistä saamansa informaation ja kertovat liikeaivokuorelle mikä korjausliike on tarpeen

Pikkuaivomato (vermis) on vastuussa kehon liikkeistä (aksiaalinen tasapaino) pikkuaivohemisfäärit raajaliikkeiden tarkkuudesta

Ataksia - liikkeiden hapuilu - on pikkuaivovaurion tunnusmerkki