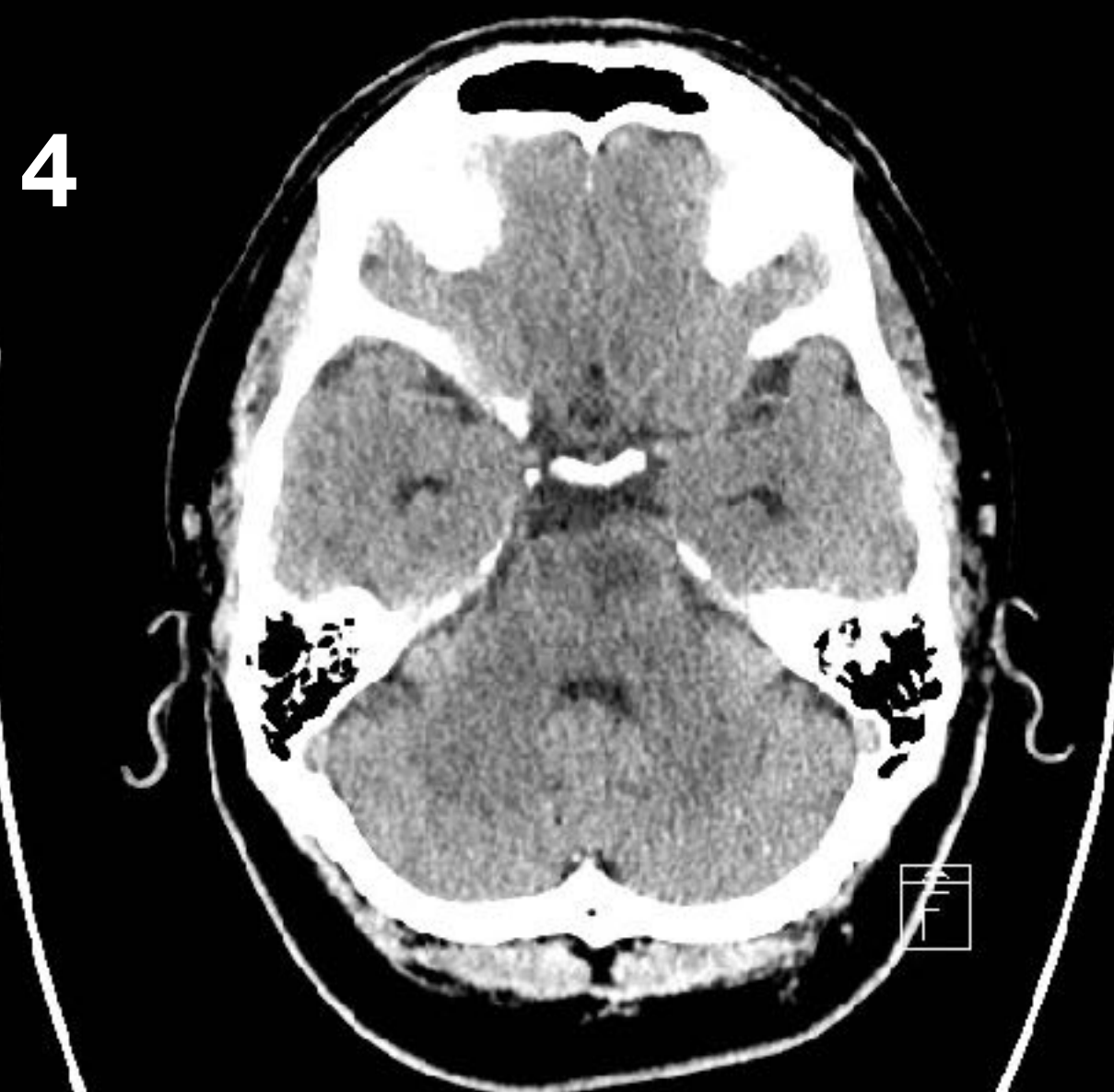
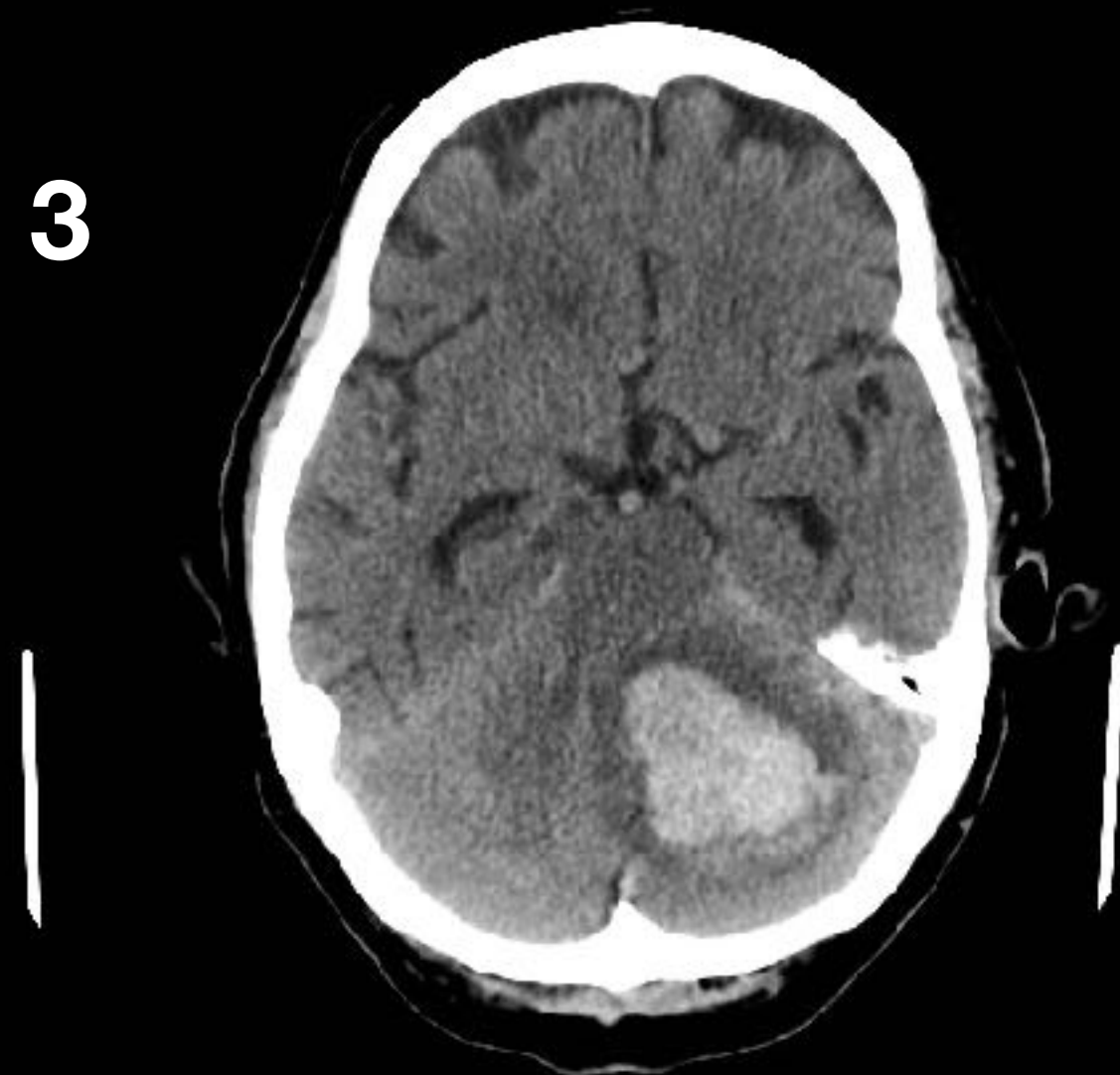
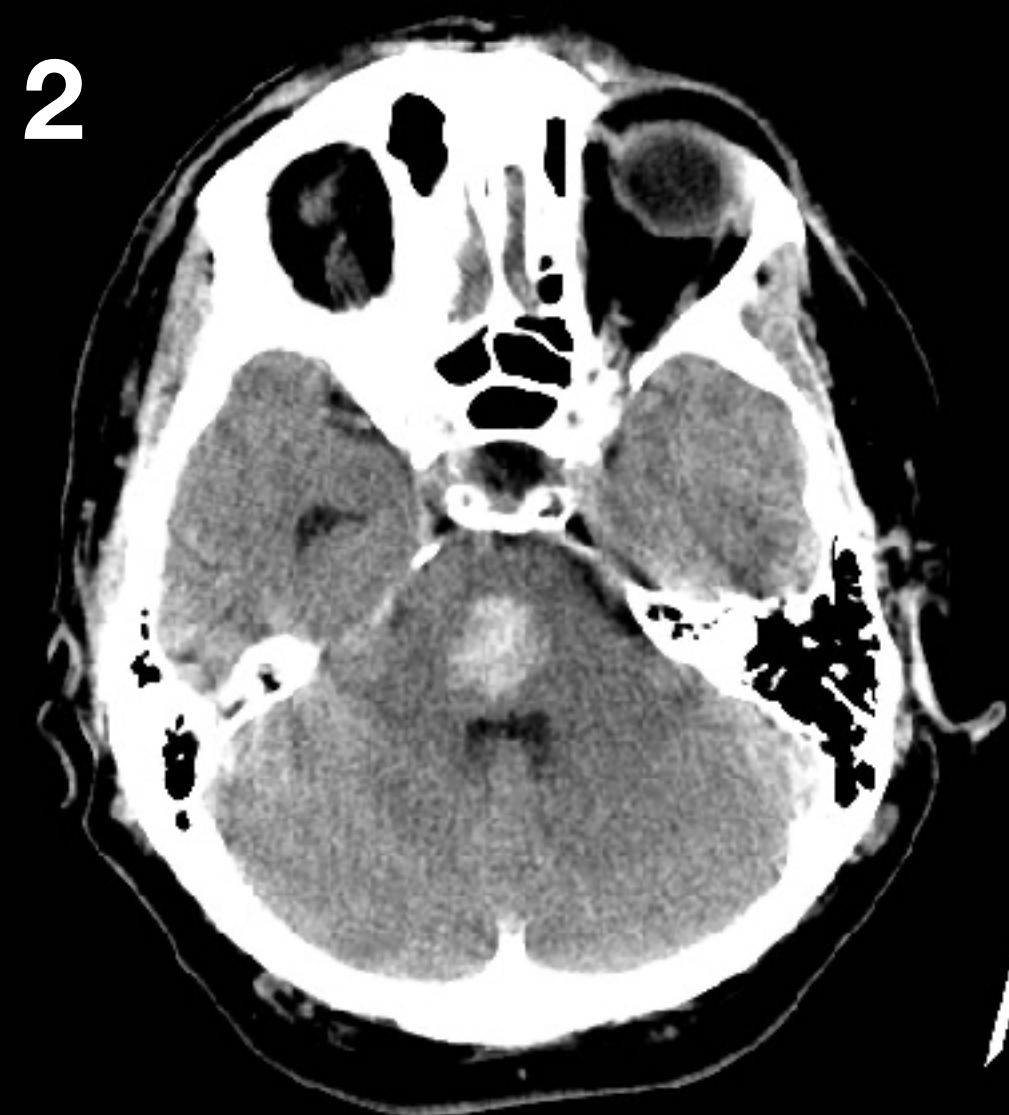
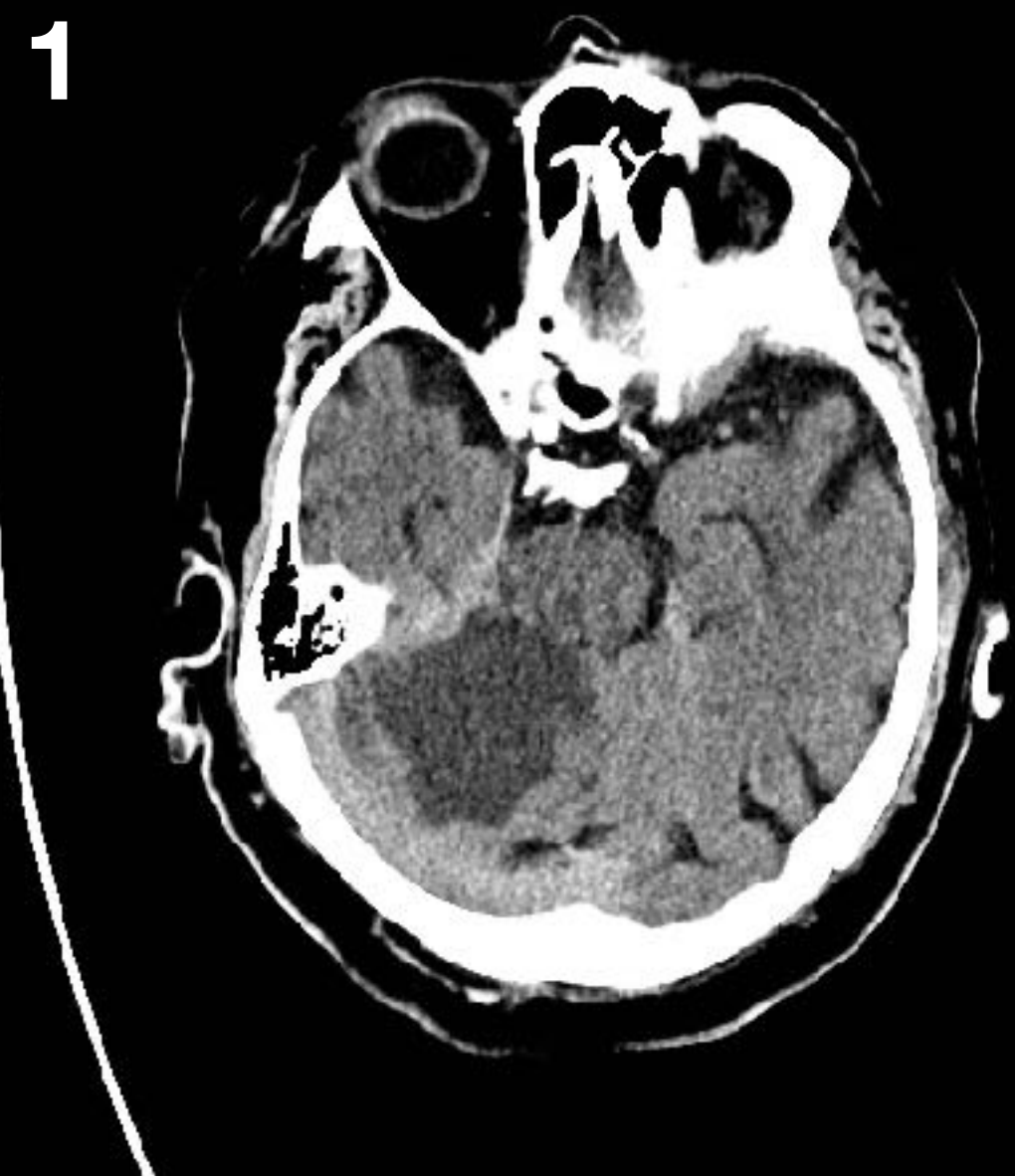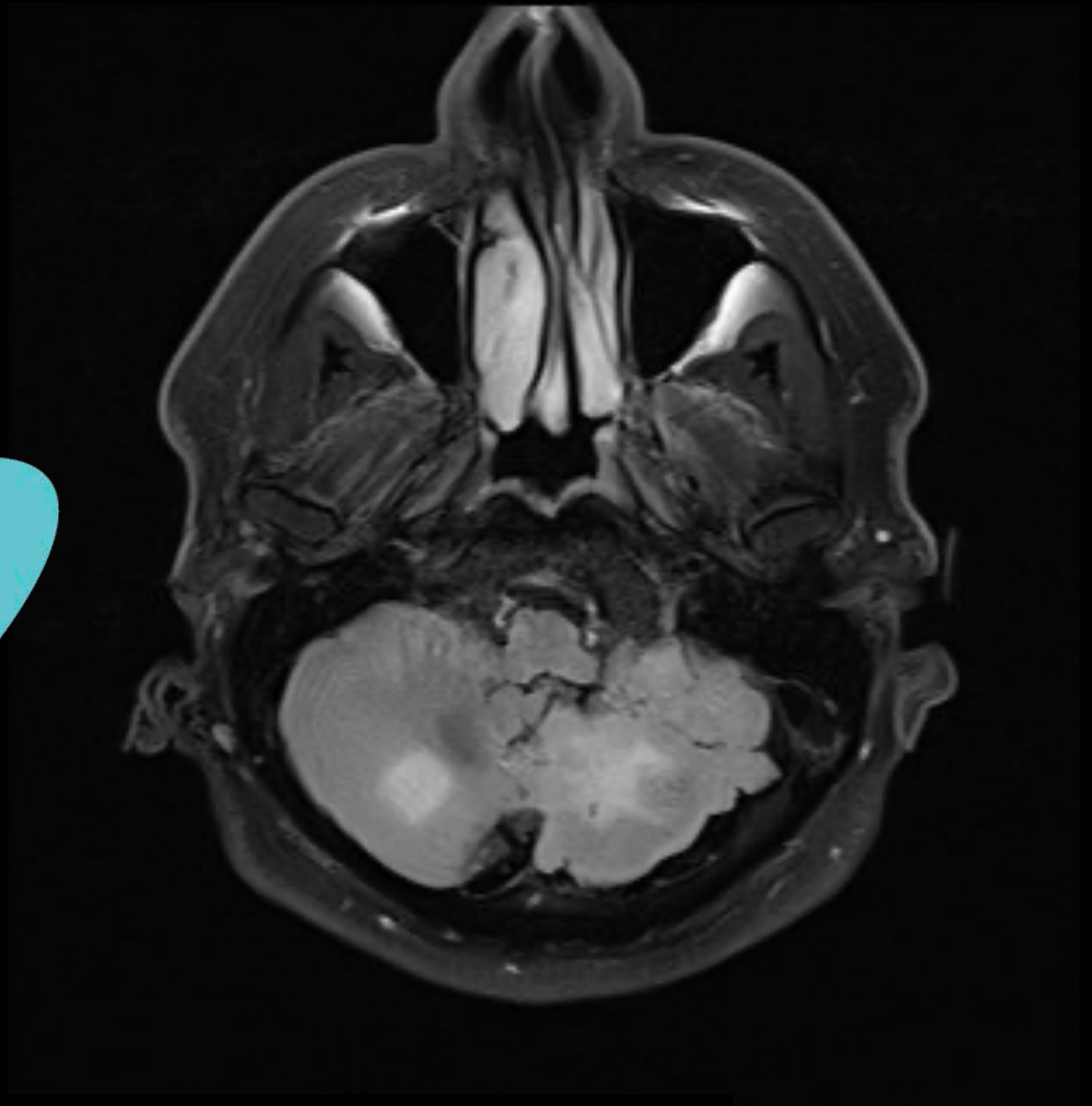
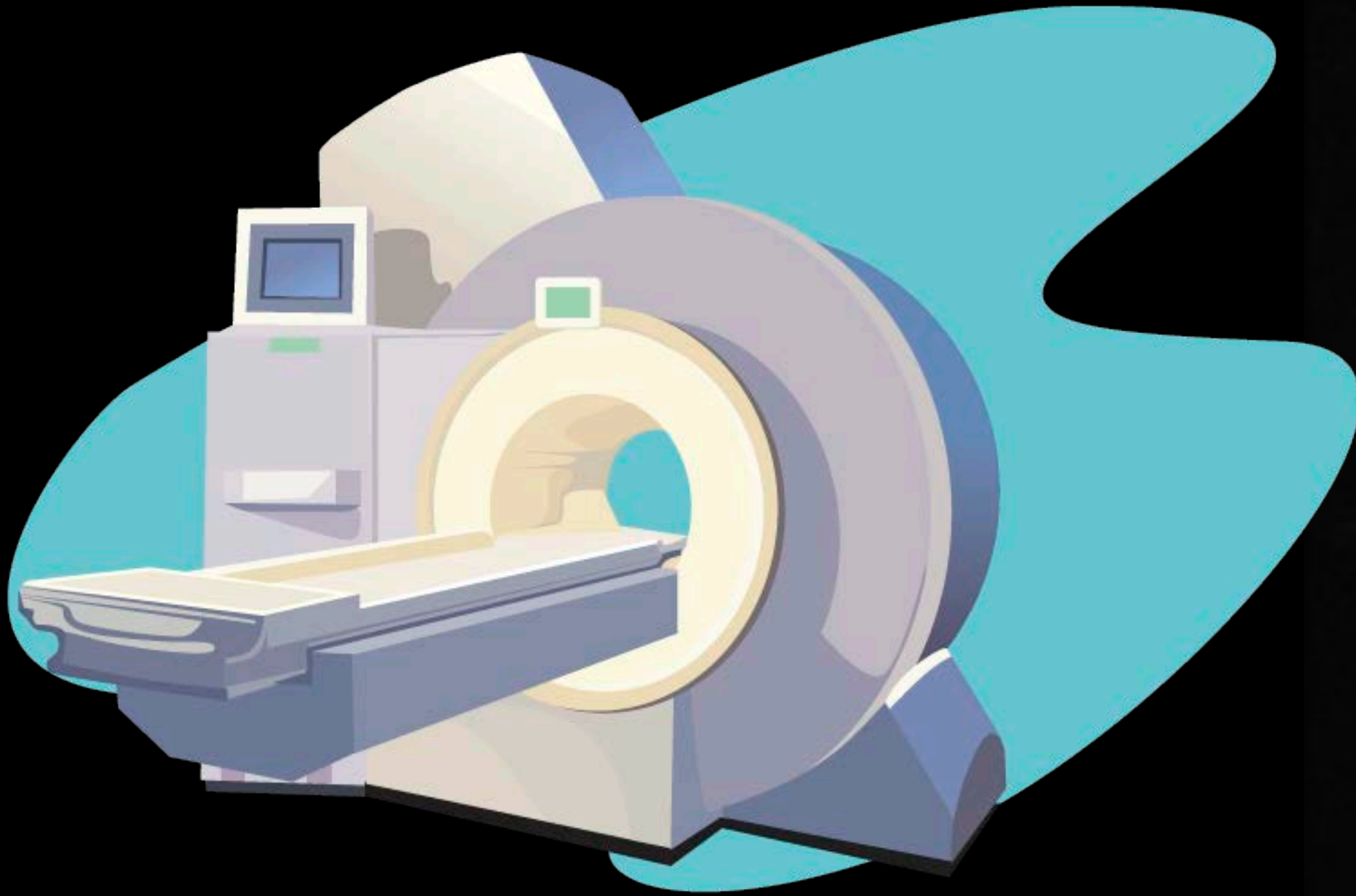


Pään tietokonetomografia



1. Laaja pikkuaivoinfarkti oikealla
2. Aivosillan (pons) verenvuoto

3. Pikkuaivovuoto vasemmalla
4. Aivosillan (pons) infarkti vasemmalla



Pään magneettikuva - molemminpuoliset pikkuaivoinfarktit

Huimauspotilaan kaulasuonitutkimukset	Edut	Haasteet
Kaulasuonten kaikukuvaus (kaulavaltimodoppler)	Hyvä seulontatutkimus	Saatavuus päivystysaikana rajoitettu, erotuskyky huonompi kuin alla olevilla
Kaulasuonten tietokonekerroskuvaus (TT-angiografia)	Ensisijaistutkimus, nopea	Säderasitus
Kaulasuonten magneettikuvaus (MK-angiografia)	TT-angiografian vaihtoehto	Kuvaus kestää pitempään kuin TT-angiografia
Vähennys- eli DSA-angiografia	Tarkka	Invasiivinen - käytössä vain poikkeustapauksissa

DSA = Digital Subtraction Angiography