

## Neurologiset tasot

Isoaivot - aivokuori

Isoaivot - pyramidirata

Isoaivot - syvä valkea aine

Isoaivot - tyvitumakkeet

Aivohermot ja aivorunko

Pikkuaivot

### Selkäydin

Hermopunos

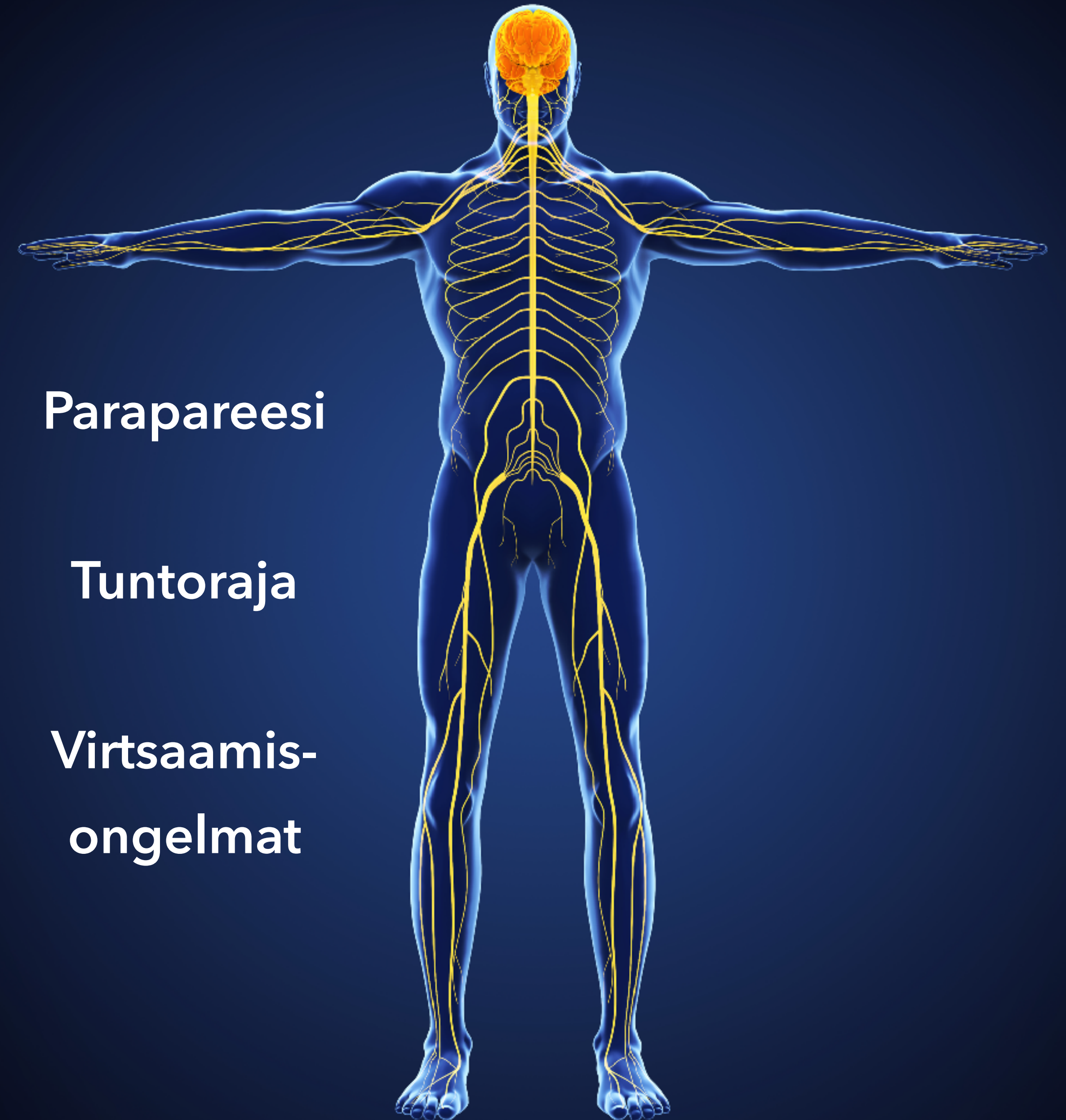
Hermojuuri

Ääreisherma

Hermolihasliitos

Lihask

Autonominen hermosto

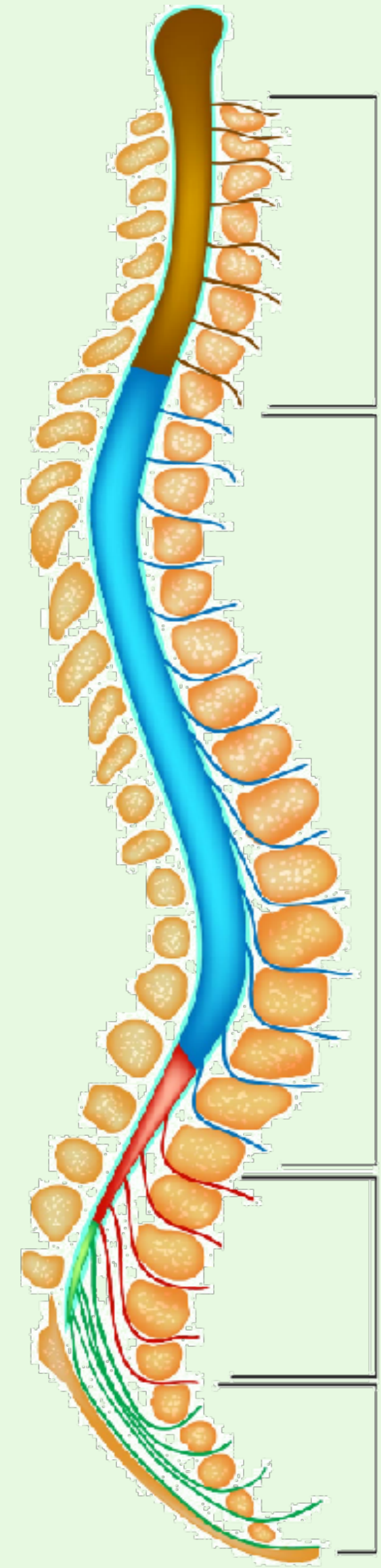


Parapareesi

Tuntoraja

Virtsaamis-  
ongelmat

# Ylempi motoneuroni

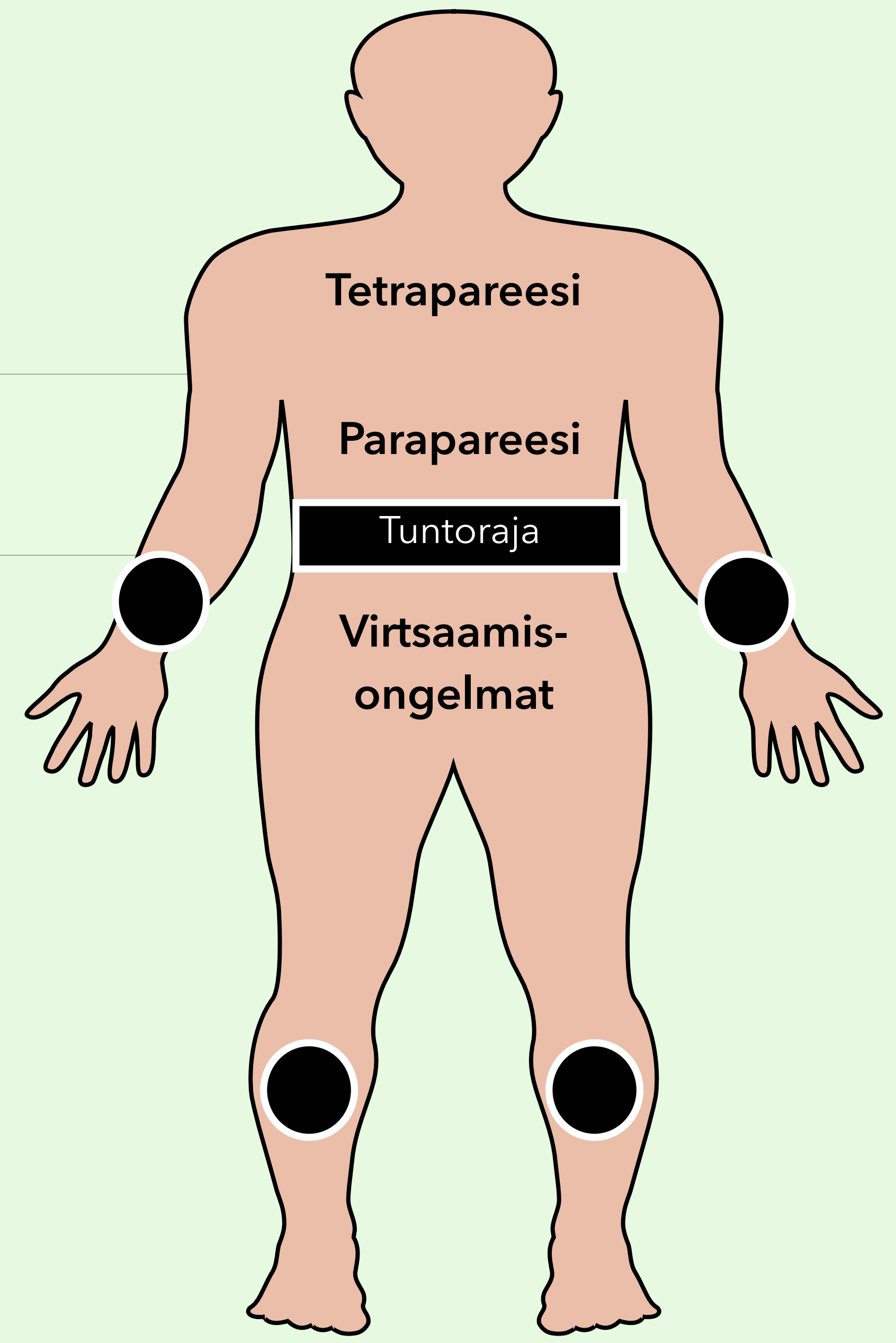
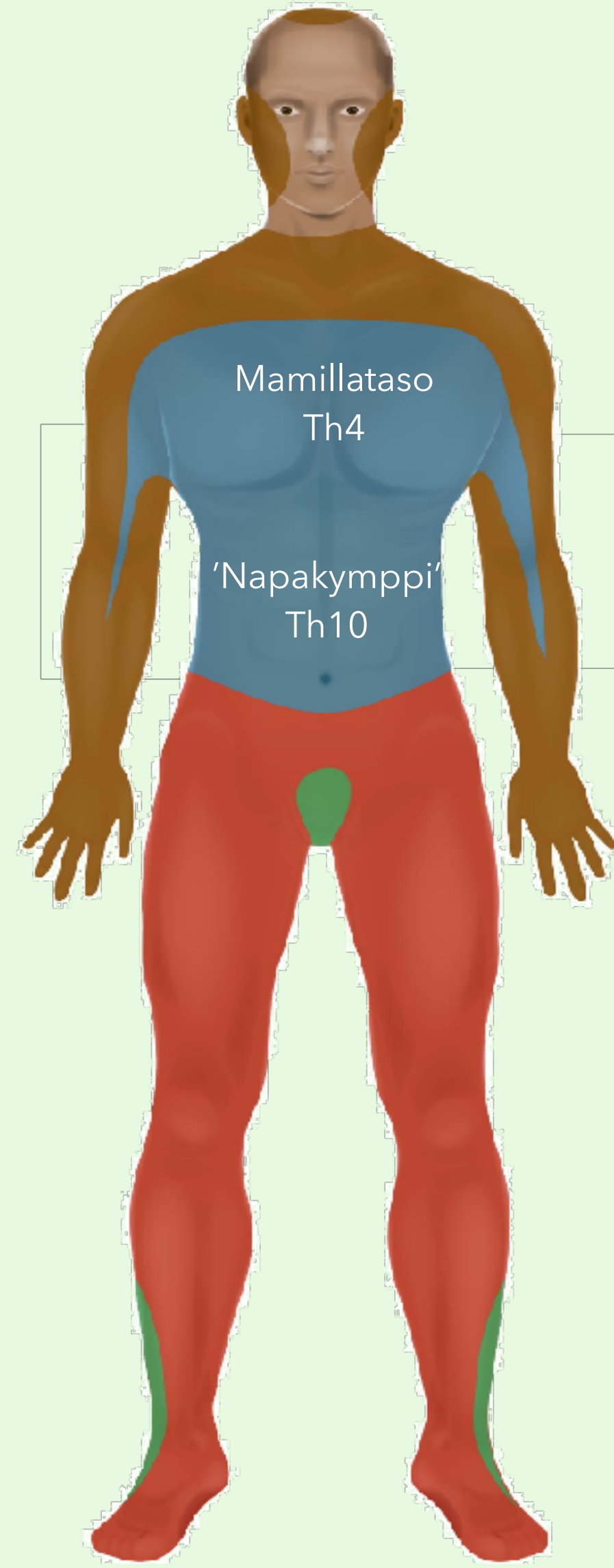
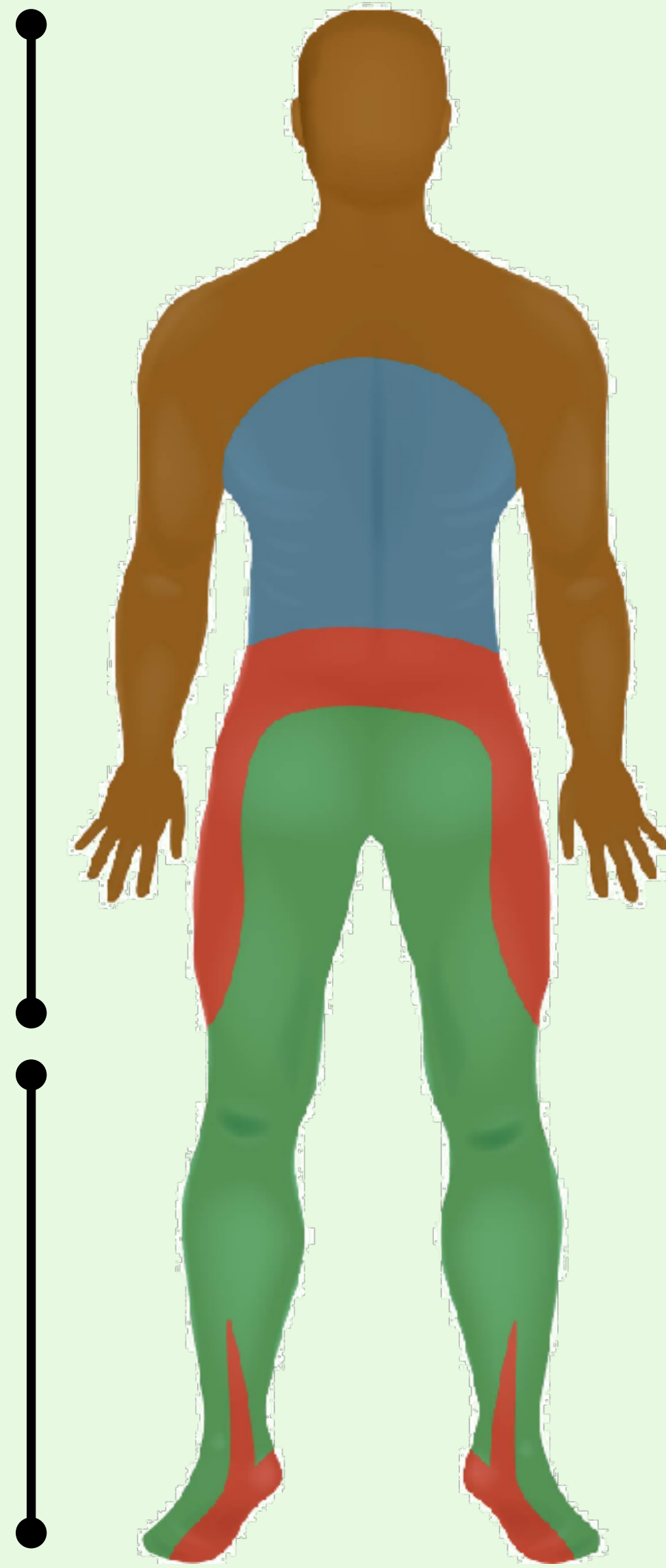


Cervical nerves (C1-8)

Thoracic nerves (T1-12)

Lumbar nerves (L1-5)

Sacral nerves (S1-5)



# Alempi motoneuroni

Selkäydinoireyhtymä	Motoriikka	Sensoriikka	Virtsarakon toiminta	Aiheuttaja
<b>Poikkileikkautuminen (transsektio)</b>	Neliraaja- tai alaraajahalvaus (tetra- tai parapareesi) Molemminpuolinen halvaus vaurioalueen alapuolella	Tuntoraja Kaikkien tuntokvaliteettien puutos rajan alapuolella	Rakon toimintahäiriö (virtsaretentio)	Trauma, verenvuoto, epiduraalinen märkäkeräymä, selkäytimen tulehdus, transversaalimyeliitti, epiduraalinen etäpesäke
<b>Puhdas motorinen</b>	Halvaus	Ei tuntehäiriötä	Ei rakon toimintahäiriötä	Poliomyeliitti, ALS, HTLV-1, synnynnäinen spastinen paraplegia, West Nile virus-infektio, lathyrismi
<b>Sentraalinen kaulaytimen alueella</b>	Yläraajavoittainen halvaus	Segmentaalinen terävä-, kipu- ja lämpötunnon puutos	Rakon toimintahäiriö (virtsaretentio)	Syringomyelia, selkäytimensisäinen kasvain, trauma (akuutti kervikaalinen spondyloottinen myelopatia)
<b>Dorsaalinen</b>	Vaihteleva lihasheikkous	Asento - ja värinätunnon puutos	Vaihteleva	Syfilis (tabes dorsalis), Friedreichin ataksia, B12-vitamiinin puutos (subakuutti kombinoitu degeneraatio), AIDS-myelopatia, epiduraalinen etäpesäke, vaikeat kaularankakulumat (kervikaalinen spondyloottinen myelopatia), multippeliskleroosi
<b>Ventraalinen (arteria spinalis anterior-oireyhtymä)</b>	Alaraajahalvaus (parapareesi) Molemminpuolinen alaraajahalvaus	Terävä, kipu- ja lämpötunnon puutos Ei asento- tai värinätunnon puutosta	Rakon toimintahäiriö (virtsaretentio)	Selkäytimen infarkti, välilevytyrä, sädeaurio, HTLV-1
<b>Brown-Sequard</b>	Vaurionpuoleinen halvaus	Vaurionpuoleinen asento- ja värinätunnon puutos Vastakkaisen puolen terävä-, kipu- ja lämpötunnon puutos	Vaihteleva	Trauma (viilto- tai ampumavamma), multippeliskleroosi
<b>Conus medullaris</b>	Alaraajojen lihasheikkous, joka voi olla myös lievä	Ratsupaikka-anestesia	Rakon (ja suolen) velttohalvaus	Välilevytyrä, trauma, kasvain
<b>Cauda equina</b>	Epäsymmetrinen alaraajahalvaus	Epäsymmetrinen laaja-alainen monen hermojuuren säteilykipu ja tuntokuutos	Virtsarakon toimintahäiriö	Välilevytyrä, tulehdus lukinkalvossa (arachnoiditis), kasvain, lannerangan ahtauma (lumbaalinen spinaalistennoosi)