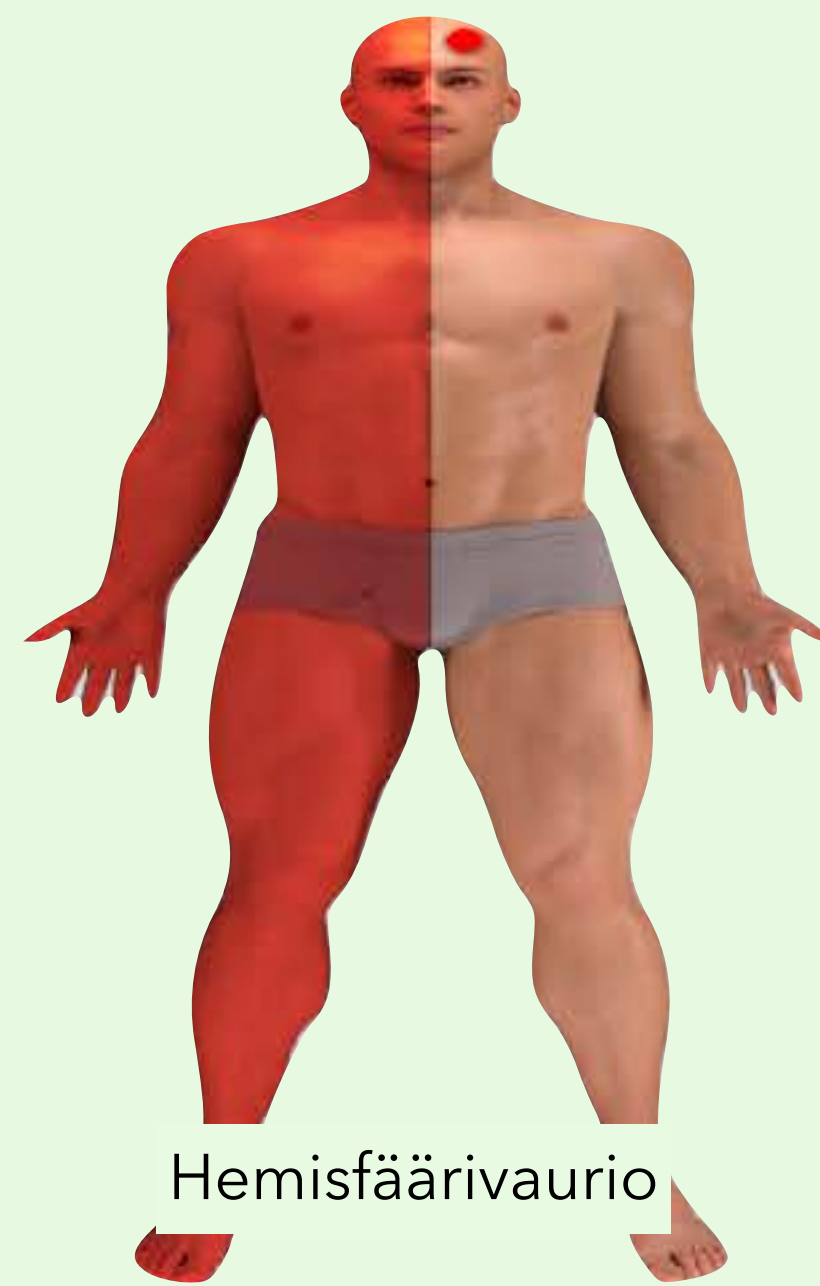
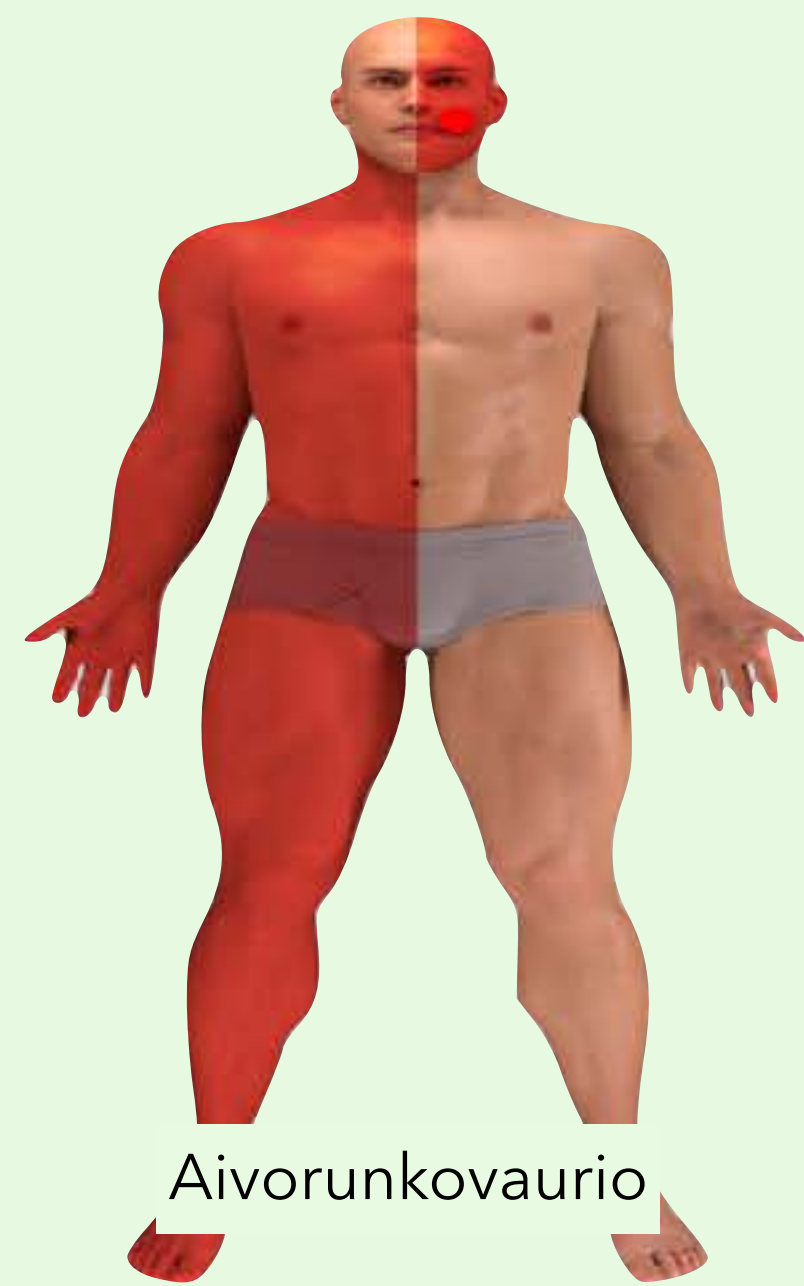


Hemisfäärivaurio



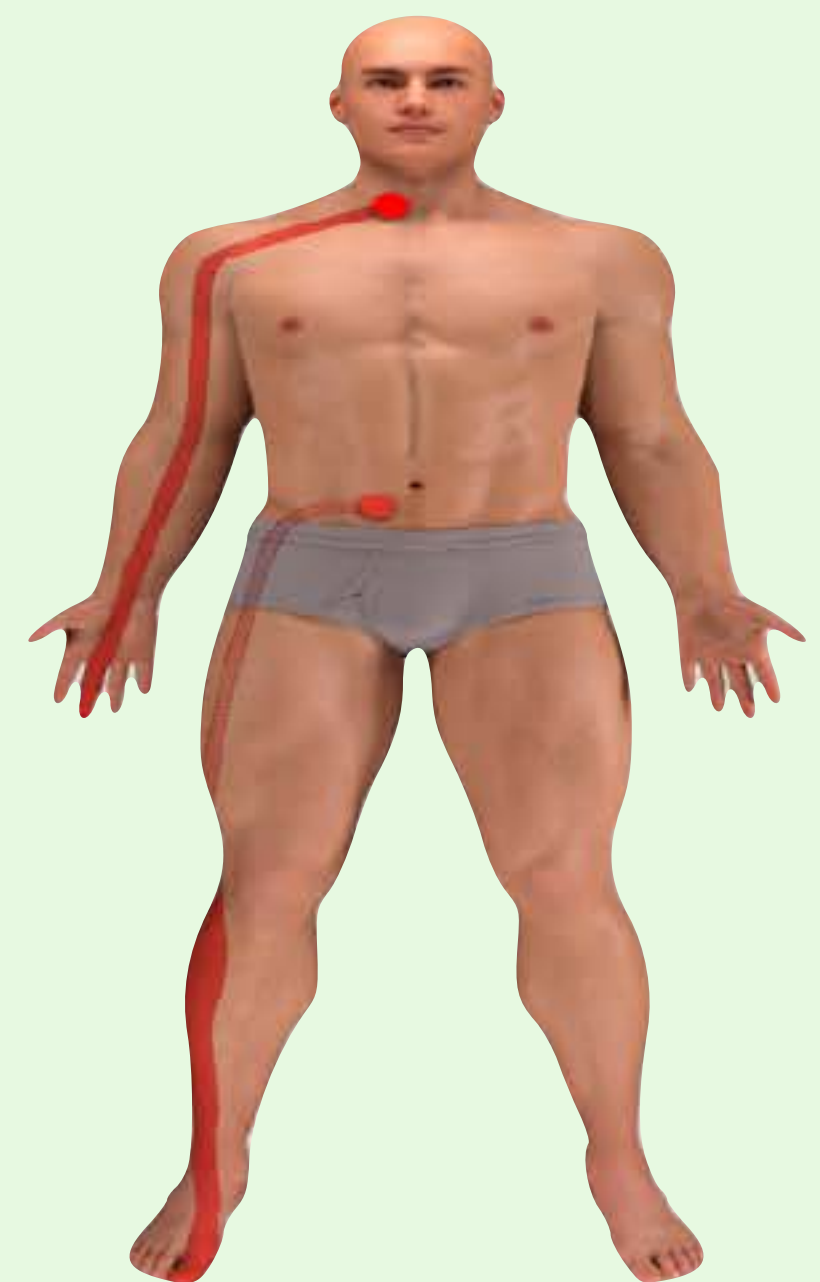Aivorunkovaurio



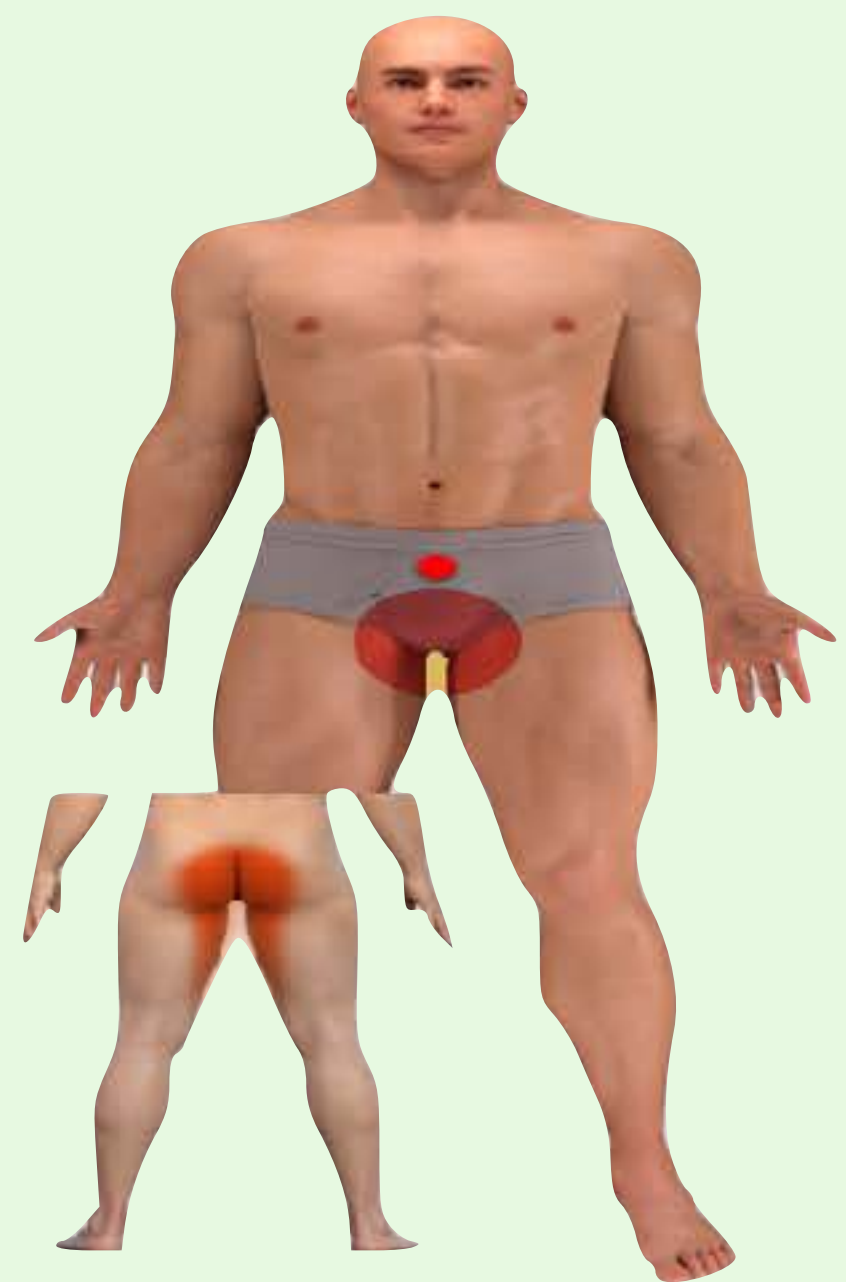Selkäydinvaurio



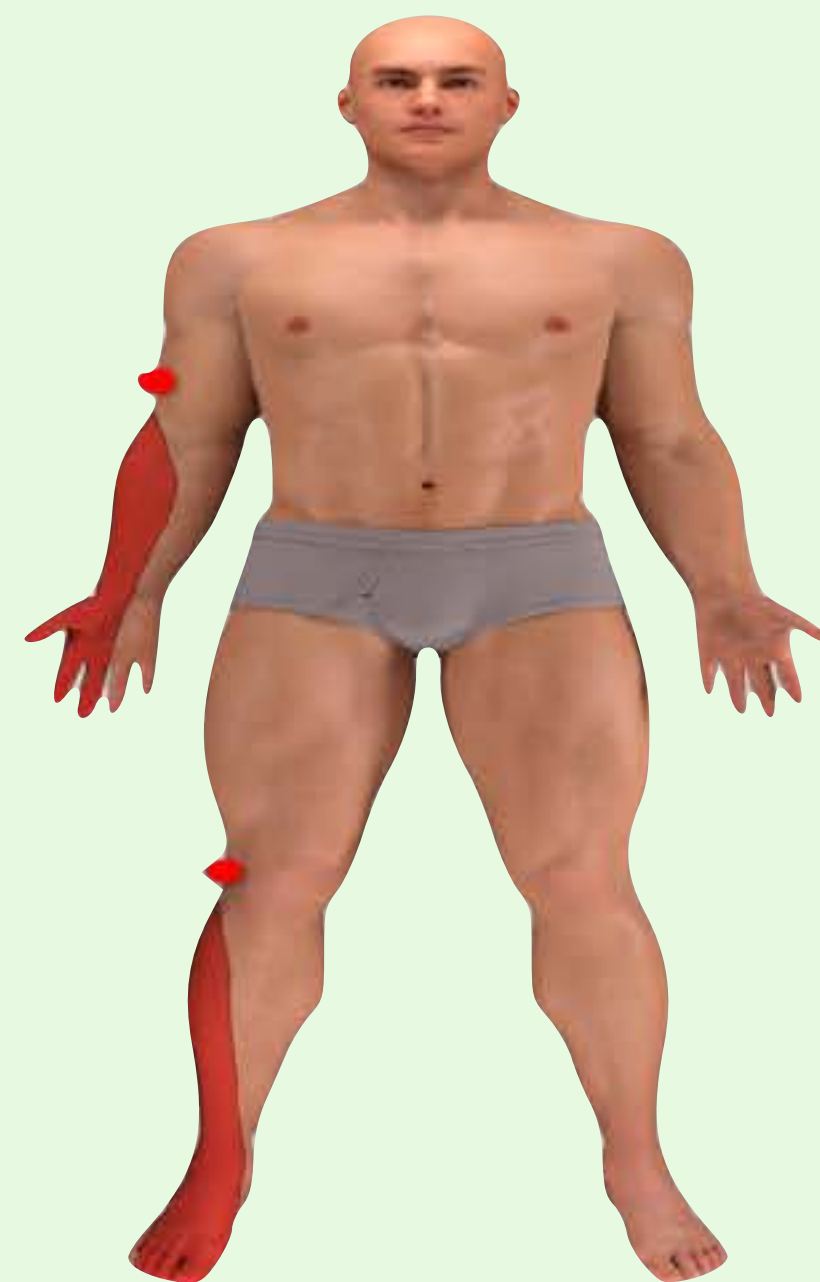Dissosioitu tuntohäiriö



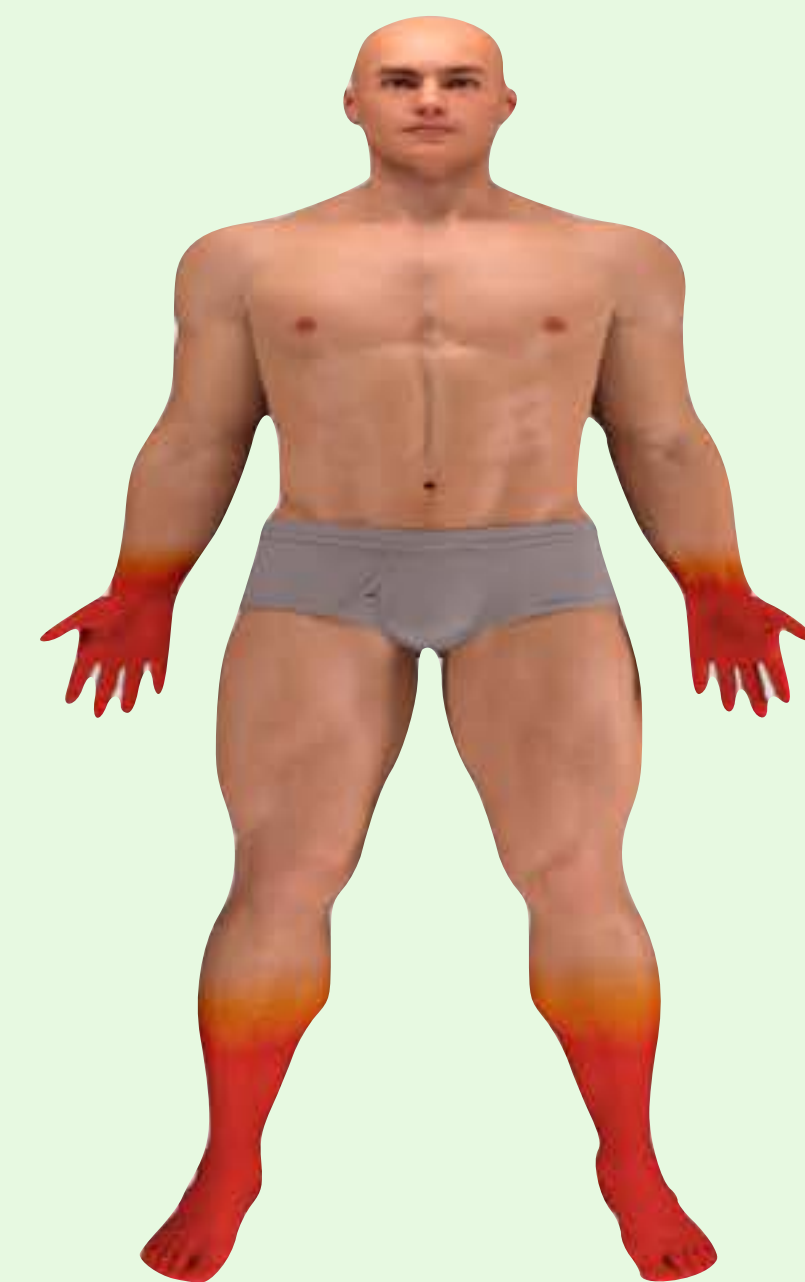Hermojuurivaurio



Ratsupaikka-anestesia ja cauda equina

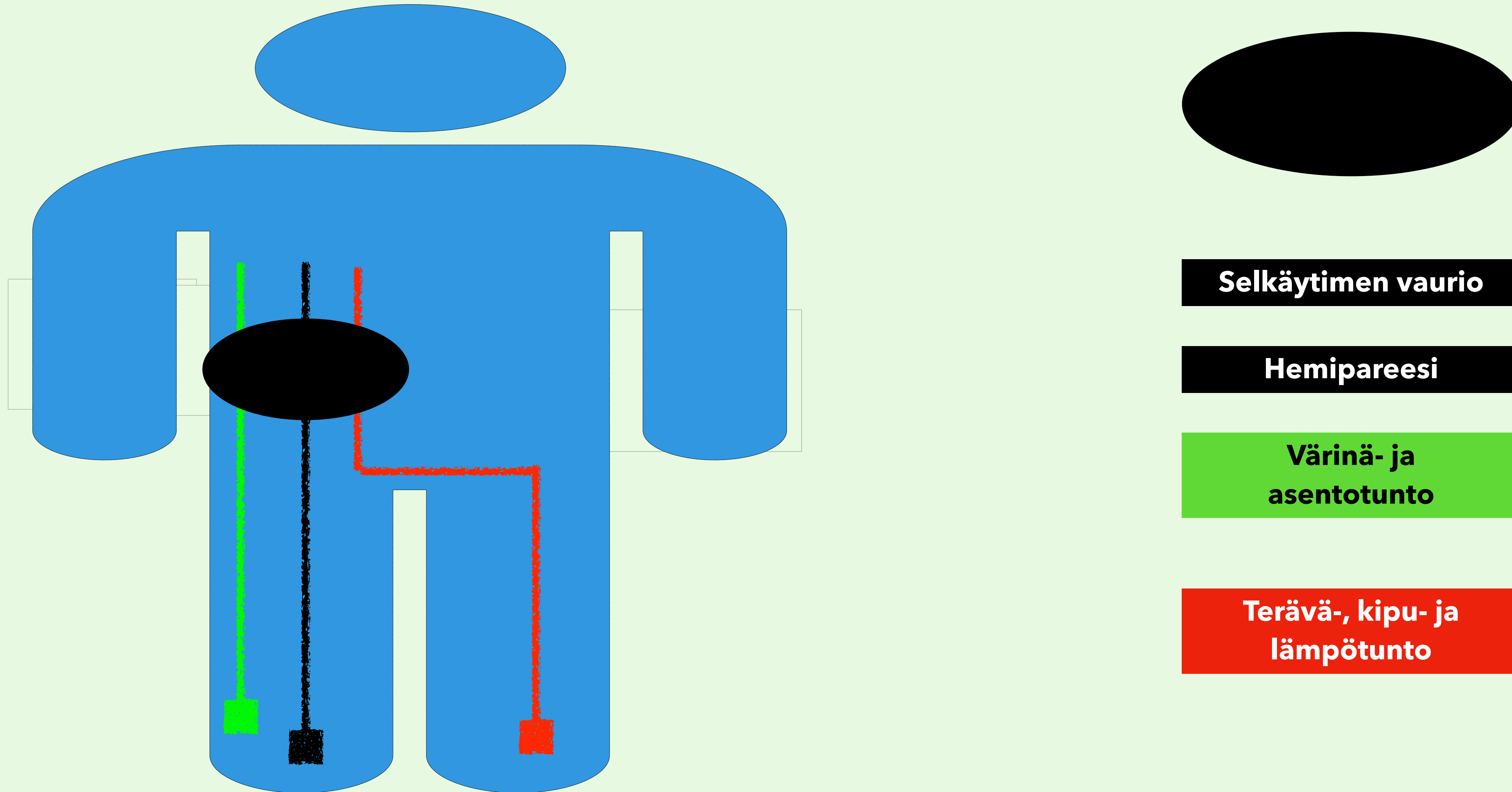


Ääreishermovaurio



Sukka - hansikas - polyneuropatia

Dissosioitu tunteohäiriö paikallistaa vaurion selkäyttimeen



Brown-Sequardin oireyhtymällä tarkoitetaan toispuoleista selkäydinvammaa. Väri- + asentotunto (nivelaisti) häviävät vamman puolelta ja terävä + kipu + lämpötunto vastakkaiselta puolelta. Tämän takia puhutaan myös dissosioidusta tunteohäiriöstä.